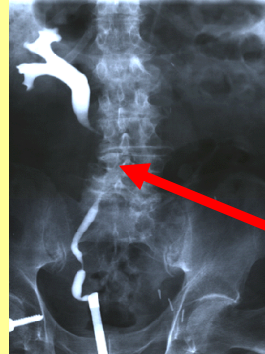
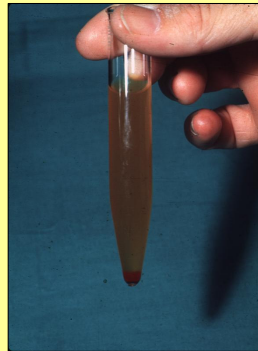

**DATOS CLINICOS**

Hombre de 84 años a quien se le realizó, en 1994, una TAC para estadificar un cáncer de células transicionales en el sistema colector del riñón izquierdo, que luego fue extirpado. Vuelve a la consulta en Diciembre de 1996 con hematuria macroscópica indolora, por lo que se le realizó una pielografía retrógrada.

ORINA	UNIDADES	RESULTADO	LIMITES DE REFERENCIA	
			MIN	MAX
Densidad		1.020	1.010	1.025
PH		7.5	5	7
Glucosa	mg/dL	0.0	0.10	30.00
Cetonas	mg/dL	5	0	5
Bilirrubinas	mg/dL	3.2	0	< 1
Urobilinogeno	mg/dL	12.4	0.1	1.0
Proteinas	mg/dL	300	0	10
Hemoglobina	Cualitativo	4+	0	< 1
Nitritos	Cualitativo	1+	0	< 1
Eritrocitos	Cualitativo	INCONTABLES	0	< 1
Leucocitos	Cualitativo	INCONTABLES	0	< 1



**% DE RESPUESTA DE LOS PARTICIPANTES**

**DIAGNOSTICOS PROBABLES**

80%	ESTENOSIS URETERAL X RECURRENCIA DEL CARCINOMA
60%	PIELONEFRITIS: INFECCION DE VIAS URINARIAS
33%	CARCINOMA METASTASICO HIGADO
20%	CARCINOMA DE LA PROSTATA
20%	INSUFICIENCIA RENAL
13%	HEMORRAGIA DE VIAS URINARIAS
7%	HIPERTROFIA PROSTATICA
7%	TB RENAL
7%	INSUFICIENCIA HEPATICA

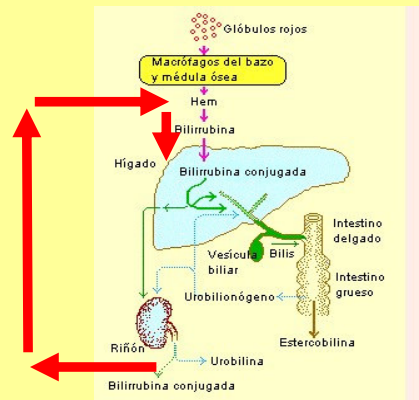
**LABORATORIO**

80%	BH+VSG
73%	QUIMICA SANGUINEA
73%	PRUEBAS DE FUNCIONAMIENTO HEPATICO
60%	UROCULTIVO
40%	CITOLOGIA URINARIA
33%	DEPURACION DE CREATININA
33%	ANTIGENO CARCINOEMBRIONARIO: CEA
20%	ANTIGENO ESPECIFICO DE PROSTATA: PSA
7%	COAGULOGRAMA
7%	BAAR EN ORINA

**GABINETE**

AREA DE ESTENOSIS POR  
CARCINOMA TRANSICIONAL  
RECURRENTE EN TERCIO  
PROXIMAL DEL URETER DERECHO

53%	TAC ABDOMEN Y PELVIS
47%	US RENAL Y ABDOMINAL
47%	CISTO-URETERO-SCOPIA
20%	UROGRAFIA EXCRETORA
7%	TACTO RECTAL
7%	GAMAGRAMA
7%	TELE DE TORAX
7%	GAMAGRAMA OSEO
7%	RMN
7%	BIOPSIA HEPÁTICA



**MECANISMO FISIOPATOLÓGICO DEL AUMENTO DEL UROBILINOGENO Y DE LA BILIRRUBINA CONJUGADA DIRECTA EN ORINA, DEBIDO AL SANGRADO DE VIAS URINARIAS POR CARCINOMA TRANSICIONAL RECURRENTE EN TERCIO PROXIMAL DEL URETER DERECHO**