

Mujer de 48 años de edad con obesidad grado 1. Menarca a los 12 años de edad G 1 , P 0 , A 1, FUR hace 1 año. Con antecedente de haber utilizado anticonceptivos orales durante 10 años de los 22 a los 32 años. Consulta porque en la autoexploracion mamaria se detectó la presencia de un nódulo duro, no doloroso en el cuadrante superior externo de la mama izquierda.

1

DIAGNOSTICOS SINDROMATICOS	
27%	TUMOR MAMARIO
27%	SINDROME NEOPLASICO
27%	SINDROME CLIMATERICO
9%	OBESIDAD



2

PROBABLE ETIOLOGIA	% RESPUESTAS
Neoplásica	100%
Infecciosa	18%
Metabolica	9%

3

DIAGNOSTICOS MAS PROBABLES	
73%	ADENOCARCINOMA DE MAMA
55%	FIBROADENOMA DE MAMA
9%	MASTOPATIA FIBROQUISTICA
9%	MASTITIS

4 ¿ Que estudios requiere para evaluar las condiciones en las que se encuentra el paciente ?

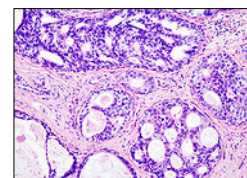
45%	PERFIL HORMONAL GINECOLOGICO
36%	BH + VSG
27%	QUIMICA SANGUINEA
18%	EXAMEN GENERAL DE URINA

18%	HISTORIA CLINICA Y EXAMEN FISICO
9%	FUNCIONAMIENTO HEPATICO
9%	PERFIL TIROIDEO

5 ¿ Cuales son los estudios de laboratorio requiere para fundamentar el diagnóstico ?

64%	HISTOLOGIA BX DE MAMA
36%	MARCADORES TUMORALES
18%	RECEPTORES DE E2 Y P4

MARCADORES RECOMENDADOS	
91%	CA 15.3
36%	AG CARCINOEMBRIONARIO
18%	HER-2 / Neu



6 ¿ Cuales son los estudios de gabinete requiere para apoyar el diagnóstico ?

73%	Mastografía-Mamografía
64%	BAF: BIOPSIA AGUJA FINA
36%	USG-ECOGRAFIA

18%	TAC TORAX Y ABDOMEN
18%	TELE DE TORAX
9%	GAMAGRAFIA OSEA

HISTOPATOLOGIA
Carcinoma intraductal

DIAGNOSTICO	CARCINOMA MAMARIO
Definición	El cáncer de seno es un tumor maligno que se origina de las células del seno. Esta enfermedad ocurre principalmente en las mujeres, pero los hombres también pueden desarrollar cáncer de seno. Afecta a 1/8 de las mujeres y en México es la segunda causa de muerte, solo precedido por el Carcinoma Cervico Uterino
Evolución Clínica	Casi todos las neoplasias del seno son adenocarcinomas ductales o lobulillares, de estirpe glandular. Dependiendo de su estadio se les considera in situ, infiltrantes o metastásicos. Existe una variedad inflamatoria poco frecuente que se presente en menos del 3 % de los casos y se denomina Enfermedad de Paget En sus etapas iniciales, este tipo del cáncer de seno a menudo se confunde con una infección. Debido a que no hay una masa definida, es posible que no aparezca en un mamograma, lo que hace que sea aún más difícil detectarla temprano. Éste cáncer presenta usualmente una mayor probabilidad de propagación y un peor pronóstico que el cáncer ductal invasivo o lobulillar invasivo
Tratamiento	Por lo general es una combinacion de cirugía, quimioterapia, hormonoterapia, y radioterapia. Cada paciente debe recibir un manejo inividualizado dependiente de sus condiciones particulares.
Pronóstico	El pronóstico de esta enfermedad depende de la oportunidad del diagnóstico y de la estirpe histopatologica.
Referencia	http://www.cancer.org/docroot/ESP/content/ESP_4x_Cncer_del_seno_Resumen.asp