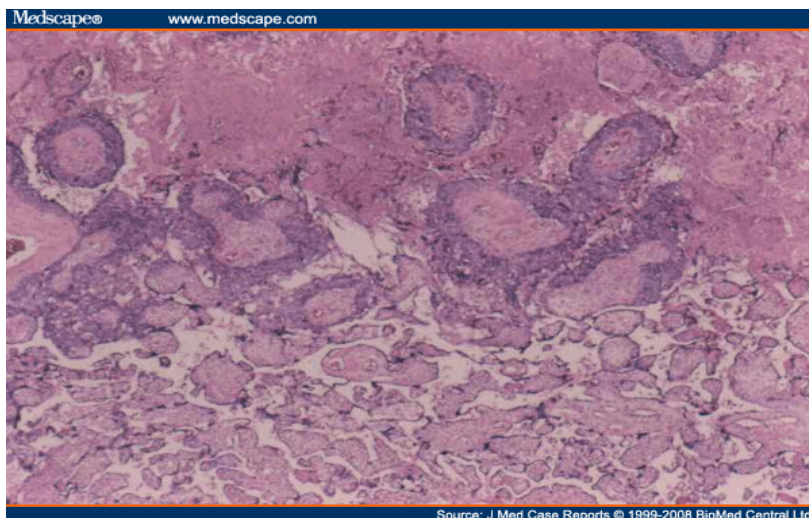


Mujer de 18 años de edad G1 P1 la cual parió una niña de 3,641 g por vía vaginal a las 39 semanas de gestación. Después de la ruptura de membranas se observó meconio discreto, el Apgar se calificó de 9 a los 5 minutos. La paciente presentó hipertensión gestacional durante el tercer trimestre con preclampsia en el trabajo de parto la cual se maneja con sulfato de magnesio, por lo que su Ginecólogo decidió enviar la placenta a estudio histopatológico habiéndose diagnosticado coriocarcinoma. Las cifras de Beta HGC en el postparto inmediato fueron de 3070 mIU/ml. El puerperio inmediato y las condiciones del neonato fueron normales.



PROBABLE ETIOLOGIA	% PARTICIPANTES
NEOPLASICA	66.7%
GENETICA	25.0%
AUTOINMUNE	8.3%
INFECCIOSA	8.3%
METABOLICA	8.3%

DIAGNOSTICOS	% PARTICIPANTES
Coriocarcinoma	66.7%
Mola hidatiforme	25.0%
Pre-eclampsia	25.0%
Tumor trofoblástico	25.0%
Corioamnioitis	8.3%

LABORATORIO	% PARTICIPANTES
Beta-HCG cuantitativa seriada	100.0%
Química Sanguinea, Electrolitos y PFH	80.0%
Biometría Hemática Completa	46.7%
Perfil hormonal: Estrogenos, estriol, estradiol, pregnandiol	40.0%
Marcadores Tumorales: AFP y CEA	26.7%
Fosfatasa alcalina isoenzimas	13.3%
Proteinuria de 24 Hrs	13.3%
Tiempos de coagulación TP, TTP	13.3%

GABINETE	% PARTICIPANTES
TAC Abdomen	66.7%
Tele de torax	66.7%
US pélvico	58.3%
RMN Abdomen	50.0%
Placa de abdomen	16.7%
Placa de Craneo	8.3%

DIAGNOSTICO	CORIOCARCINOMA PLACENTARIO INCIDENTAL
Frecuencia	Coriocarcinoma gestacional ocurre en 1 de 40.000 embarazos. De todas las formas de coriocarcinoma gestacional, coriocarcinoma placentario es el más raro. Coriocarcinoma materno generalmente se diagnostica en pacientes sintomáticas con metástasis. El hallazgo fortuito de un coriocarcinoma confinado a la placenta, sin evidencia de difusión a la madre, o infantil es el escenario menos común.
Evolución	La paciente fue vigilada estrechamente por el servicio de Oncología con evaluación semanal de beta gonadotropina coriónica humana en suero. bHGC valores bajó de 3070 mIU/ml a menos de 2 mIU/ml dos meses post parto. No se indicó quimioterapia. Metástasis fueron descartadas por la radiografía de tórax y análisis de tomografía computada de todo el cuerpo. Hasta la fecha, la madre y el bebé están bien.
Conclusion	Debido al riesgo potencial del coriocarcinoma placentario, es importante que se lleve a cabo una evaluación cuidadosa de la madre y del bebé después de que el diagnóstico se ha hecho. Es probable que la incidencia de esta patología sea mayor de lo que se supone ya que no es una práctica rutinaria para enviar placentas para evaluación en Patología después de un parto espontáneo. El obstetra, el patólogo y el pediatra deberían tener una mayor conciencia del coriocarcinoma placentario y de sus manifestaciones.

REFERENCIA

<http://www.medscape.com/viewarticle/584407>