

Mujer de 25 años, quien desde hace 4 años presenta bocio difuso de 30 g y eutiroidismo. Dos años más tarde, después de 2 abortos espontáneos, se constata embarazo de 8 semanas. Se mantiene clínica y bioquímicamente eutiroides durante el embarazo y postparto inmediato. A las 12 semanas postparto refiere intranquilidad, intolerancia al calor, diaforesis, palpitaciones, debilidad muscular. Al examen físico destaca: FC: 108 x min; TA: 150/90 mmHg; dermatografismo acentuado; leve exoftalmos bilateral; Graefe (+); tiroides difusamente aumentado 35 g, firme, indoloro, sin soplo; tono muscular disminuido.

La función tiroidea muestra:

TSH: <0,01 uUI/ml (0.4 - 4.0)

T4L: 2.0 ng/dl (0.9 - 1.8)

T3: 350 ng/dl (90 - 180)

1 ¿ Cuales son sus diagnósticos ?

% DE RESPUESTAS DE LOS PARTICIPANTES

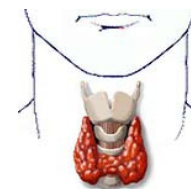
78%	HIPERTIROIDISMO POST PARTO
28%	ENFERMEDAD DE GRAVES BASEDOW
22%	TIROXICOSIS GESTACIONAL

11%	TIROXICOSIS GESTACIONAL
11%	TIROXICOSIS POR YODO U HORMONAS TIROIDEAS
11%	BOCIO DIFUSO TÓXICO

2 ¿ Cuales son los estudios adicionales de laboratorio requiere para fundamentar el diagnóstico ?

78%	AC. ANTI TIROIDEOS.
28%	BH CON VSG
28%	PERFIL TIROIDEO COMPLETO

11%	BIOPSIA CON AGUJA FINA
11%	PEFIL BIOQUIMICO
11%	METABOLISMO BASAL POR CALORIMETRIA



3 ¿ Cuales son los estudios adicionales de gabinete requiere para fundamentar el diagnóstico ?

90%	GAMMAGRAMA YODO-131 RADIOACTIVO
33%	USG TIROIDES
17%	ECG

11%	TAC DE CRANEO
6%	TELE DE TORAX
6%	RMN

DIAGNOSTICO	TIROIDITIS POST-PARTO
Definición	Este es un cuadro de origen inmunológico caracterizado por el desarrollo de una fase hipertiroidea, seguida de otra con hipotiroidismo, de duración e intensidad variables, que ocurre durante los primeros 6 meses postparto. Su incidencia fluctúa del 5 al 10% de las madres en población general
Diagnóstico	Anticuerpos antitiroideos: antimicrosomales y antiperoxidasas, son positivos en 90 % de las tiroiditis postparto; la mitad de las mujeres con anticuerpos antitiroideos positivos en el embarazo pueden desarrollar el cuadro. Las tasas de anticuerpos tienden a aumentar en el postparto, pues cesa la supresión de la actividad inmunológica, propia del embarazo Captación de I-131 de 24 horas; el hipertiroidismo en la tiroiditis postparto es debido a destrucción folicular, por lo que ésta se encuentra muy baja. Histológicamente se demuestra una tiroiditis con infiltración linfocitaria difusa. La ecografía es útil pero no es diagnóstica.
Pronóstico	Normalmente la tiroiditis postparto evoluciona a la resolución completa después de una fase de hipotiroidismo transitorio. Sin embargo, el hipotiroidismo definitivo se presenta en 20 a 30 % de los casos y se asocia a anticuerpos antitiroideos permanentemente positivos. La recurrencia de la tiroiditis postparto es frecuente, pues se observa en 30 a 40% de los casos con nuevos embarazos.
Referencia	http://escuela.med.puc.cl/publ/Boletin/Tiroidea/CasosClínicos.html