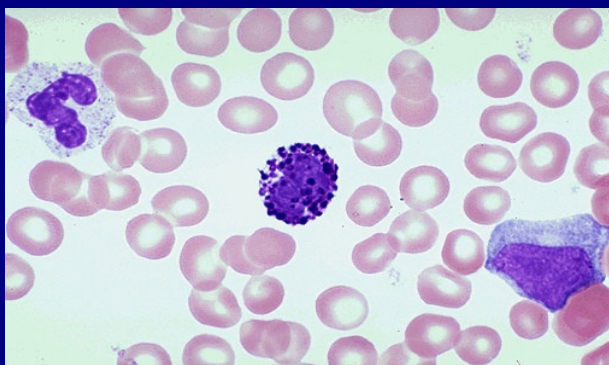

DATOS CLINICOS

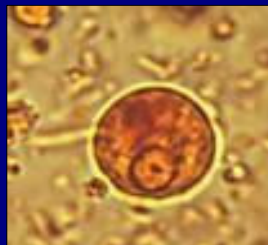Masculino de 35 años de edad con antecedente de trabajar como albañil, alcoholismo positivo consumiendo pulque en forma semanal. Cursa con cuadro febril, ataque al estado general, astenia adinamia, dolor abdominal en hipocondrio derecho. A la EF se encuentra paciente en mal estado, deshidratado, con tinte icterico, hepatomegalia dolorosa a la puño percusion. Las PFH mostraron elevación de la LDH, Fosfatasa Alcalina y de la Bilirrubina Directa

BIOMETRIA HEMATICA				
LABORATORIO	UNIDADES	RESULTADO	L.REF	
			MIN	MAX
Hemoglobina	g/dL	9.8	13.5	18.0
Plaquetas	mil / uL	125.0	150.0	400.0
Leucocitos	mil / uL	25.0	8.0	10.0
Neutrofilos	%	85.0	65.0	75.0
Linfocitos	%	12.0	22.0	28.0
Monocitos	%	3.0	22.0	28.0
VSG	mm / hr	95.0	<	20.0

RESPUESTAS DE LOS PARTICIPANTES			
MORFOLOGIA	IDENTIFICACION	HALLAZGOS	
1 Hipocromia	11 Basófilo	17 Granulación Tóxica	25%
2 Anisocitosis	12 Polimorfonucleares	18 Trombocitopenia	25%
3 Microcitosis	13 Linfocito atípico		
4 Macrocitosis	14 Linfocito		
5 Esferocitos	15 Monocito		
6 Anillos de Cabot	16 Monoblasto / promonocito		
7 Celulas en tiro al blanco			
8 Aglutinacion eritrocitaria			
9 Estomatocitos			
10 Poikilocitosis			

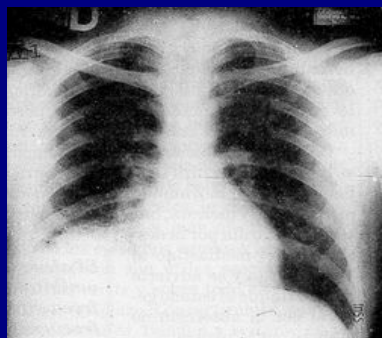


DIAGNOSTICO
Entamoeba histolytica: Quiste

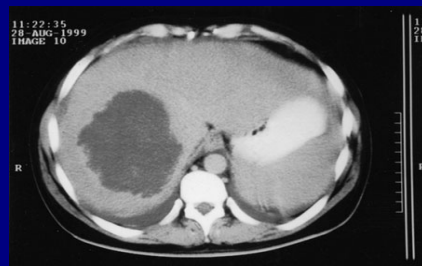

Absceso hepático amibiano	50%
Hepatitis	25%
Cirrosis	25%
Anemia Megaloblástica	25%
Anemia microcítica hipocromica	15%
Absceso hepático bacteriano	10%
Trombocitopenia	10%
Colecistitis Aguda	5%

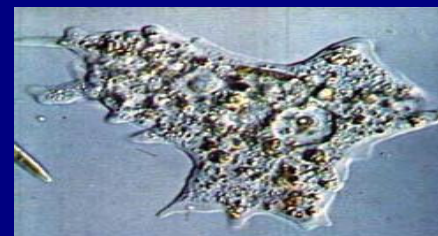
Laboratorio		Gabinetes	
1 Serameba	45%	1 Gamagrama hepático	30%
2 PFH	40%	2 Ecografia de higado	30%
3 Vt. B12 y Ac. Folico	25%	3 Biopsia hepática	30%
4 Coagulograma	25%	4 USG abdominal	20%
2 CPS serie de 3	15%	2 Tele de Torax	15%
3 Reacciones Febriles	10%	3 Placa Simple de Abdomen	10%
4 GGT, Amilasa, Lipasa	10%	4 Endoscopia	10%



Tele Torax: Elevacion hemidiafragma derecho



TAC: Absceso Hepático



ME: Trofozoito de Entamoeba histolytic